J Jurnal Sainsmat, September 2022, Halaman 184-192 Vol. XI, No. 2
ISSN 2579-5686 (Online) ISSN 2086-6755
http://ojs.unm.ac.id/index.php/sainsmat

Pengaruh Pemberian Dehydrepiandrosterone (DHEA) Terhadap Paru-Paru Tikus Wistar Jantan Yang Terpapar Asap Rokok

The Effect of Dehydroepiandrosterone (DHEA) on The Lungs of Male Wistar Rats Exposed to Cigarette Smoke

Sri Hardiyanti Asad[1], Aryadi Arsyad[2*], Yulia Yusrini Djabir[3]

[1] Program Magister Ilmu Biomedik, Sekolah Pascasarjana Universitas Hasanuddin Makassar, Sulawesi Selatan, Indonesia
[2] Jurusan Fisiologi, Fakultas Kedokteran, Universitas Hasanuddin Makassar, Sulawesi Selatan, Indonesia
[3] Jurusan Farmasi, Fakultas Farmasi, Universitas Hasanuddin Makassar, Sulawesi Selatan, Indonesia

ABSTRAK

Penelitian ini bertujuan untuk menginvestigasi pengaruh pemberian dehydroepiandrosterone terhadap paru-paru tikus Wistar jantan yang terpapar asap rokok. Sebanyak 21 ekor tikus Wistar jantan dibagi menjadi 3 kelompok yaitu kelompok I (kontrol negatif diberikan paparan asap rokok selama 14 hari), kelompok II (diberikan DHEA dosis 15 mg/kgBB dan paparan asap rokok), kelompok III (diberikan DHEA dosis 30 mg/kgBB dan paparan asap rokok). Pemberian DHEA dilakukan 30 menit sebelum paparan asap rokok secara oral melalui kanula dengan lama paparan sekitar 25-40 menit yang setara dengan 4 batang rokok/hari. Setelah 14 hari masa eksperimen, dilakukan pembedahan organ paru-paru kanan untuk pemeriksaan kadar malondialdehyde sebagai biomarker peroksidasi lipid menggunakan metode thiobarbituric acid reactive substance yang diukur dengan spektrofotometer UV-Visibel pada panjang gelombang 532 nm dan organ paru-paru kiri untuk pemeriksaan histopatologi paru-paru. Studi ini menunjukkan kadar malondialdehyde paru pada kelompok II dan III cenderung lebih tinggi dibandingkan kelompok I. Sedangkan pemeriksaan histopatologi menunjukkan presentase kerusakan jaringan paru kelompok II dan III cenderung lebih rendah dibandingkan kelompok I. Sehingga dapat disimpulkan bahwa DHEA dengan dosis 15 dan 30 mg/kgBB cenderung bersifat sebagai prooksidan tetapi kemungkinan memiliki potensi memperbaiki kerusakan histopatologi paru-paru akibat paparan asap rokok.

Kata kunci: *dehydroepiandrosterone*, peroksidasi lipid, MDA, histopatologi, paparan asap rokok.

* *Korespondensi:*
email: aryadi.arsyad@med.unhas.ac.id

ABSTRACT

This study investigated the effect of dehydroepiandrosterone on the lungs of male Wistar rats exposed to cigarette smoke. A total of 21 male Wistar rats were divided into 3 groups, namely the first group (negative control exposed to cigarette smoke for 14 days), the second group (given DHEA at a dose of 15 mg/kgBW and exposure to cigarette smoke), the third group (given DHEA at a dose of 30 mg/kgBW and exposure to cigarette smoke). DHEA was administered orally through a cannula 30 minutes before exposure to cigarette smoke with an exposure duration of about 25-40 minutes, equivalent to 4 cigarettes/day. After 14 days of experimentation, the rats were euthanized. Right lungs were harvested for malondialdehyde level measurement using the thiobarbituric acid reactive substance method measured by UV-Visible spectrophotometer at a wavelength of 532 nm. The left lungs were also harvested for histopathological examination. This study showed that pulmonary malondialdehyde levels in second and third group tended to be higher than in first group. Meanwhile, histopathological examination showed that the percentage of lung tissue damage in second and third group tended to be lower than in first group. Thus, it can be concluded that DHEA at doses of 15 and 30 mg/kgBW tended to act as a pro-oxidant but might potentially improve lung histology due to cigarette smoke exposure.

Keywords: dehydroepiandrosterone, lipid peroxidation, MDA, histopathological, exposure of cigarette smoke.

PENDAHULUAN

Merokok merupakan salah satu faktor penyebab terjadinya penyakit kardiovaskular dan paru-paru yang merupakan penyebab kematian terbesar di dunia (Oakes *et al*., 2020). Asap rokok merupakan campuran lebih dari 4000 unsur kimia yang berbeda. Merokok dapat meningkatkan stres oksidatif melalui pembentukan *reactive oxygen species* (ROS), sehingga menyebabkan peroksidasi lipid. ROS yang dihasilkan oleh senyawa yang mengandung asap rokok baik secara langsung maupun tidak langsung dapa merusak DNA, meningkatkan peradangan sehingga mendorong karsinogenesis pada perokok (Joshi *et al*., 2020).

Penelitian telah menunjukkan bahwa dalam darah perokok serta berbagai organ hewan yang terpapar asap rokok kronis, terjadi peningkatan peroksidasi lipid, karbonilasi protein, dan oksidasi DNA (Carlos *et al*., 2014). Akumulasi radikal bebas eksogen yang tinggi dari rokok dan radikal bebas endogen menyebabkan kondisi stress oksidatif hingga terjadinya peroksidasi lipid. Kondisi stres oksidatif mempengaruhi tingginya kadar *malondialdehyde* (MDA) yang merupakan produk akhir dari peroksidasi lipid, suatu senyawa yang dapat menggambarkan aktivitas radikal bebas di dalam sel (Firi, *et al*., 2019).

Dehydroepiandrosterone (DHEA) merupakan salah satu hormon steroid bersirkulasi endogen (Kouti *et al*., 2019) yang terlibat dalam sejumlah tindakan biologis pada manusia dan rodensia (Parmegiani *et al*., 2011). DHEA merupakan karsinogen pada hewan laboratorium, melalui fungsinya sebagai prekursor steroid seks atau proliferasi peroksisom. Pemberian DHEA secara eksogen dapat memberikan efek ganda baik bersifat antioksidan maupun pro-oksidan, tergantung pada dosis yang diberikan dan jaringan spesifik (Abdelazeim *et al*., 2020). Data yang dipublikasikan mendukung bahwa DHEA adalah antioksidan yang bertindak untuk membatasi

pembentukan radikal bebas dan peroksidasi lipid, yang diinduksi pada berbagai model hewan dan terhadap berbagai gangguan pada manusia (Elkarib, 2014).

Penelitian oleh Zein *et al*. (2020), menunjukkan hubungan positif antara kadar DHEA-S adrenal yang bersirkulasi dan fungsi paru-paru. Androgen menyebabkan relaksasi otot polos saluran napas dan mencegah baik remodelling maupun inflamasi pada model hewan asma. Adapun penelitian yang dilakukan oleh Becerra-diaz *et al*. (2020) DHEA oral selama 2 minggu meningkatkan fungsi paru pada wanita penderita asma dengan DHEA-S rendah <200 200g/dL. Kadar DHEA-S yang rendah pada wanita dikaitkan dengan gangguan fungsi paru-paru dan risiko yang lebih besar untuk mengembangkan keterbatasan aliran udara di kemudian hari. Temuan kami memberikan bukti baru yang mendukung peran DHEA-S dalam kesehatan pernapasan (Pesce *et al*., 2020).

METODE

Penelitian ini merupakan penelitian eksperimental laboratorik dengan desain penelitian *post-test control desain group*. Penelitian ini dilakukan pada bulan September-November 2021. Penelitian ini dilaksanakan di laboratorium Biofarmasi Fakultas Farmasi Universitas Hasanuddin Makassar.

Sampel

Sebanyak 21 ekor tikus Wistar jantan yang dibagi menjadi 3 kelompok dan memenuhi kriteria inklusi dan eksklusi yaitu tikus bergerak aktif dan kondisi fisik sehat, berumur ± 3 bulan dan berat 180-300 gram. Tikus Wistar diadaptasi selama 7 hari, diberikan pakan standar dan air minum secara *ad libitum*, serta suhu ruangan standar 28-32^{0}C. Setiap tindakan yang dilakukan pada hewan coba telah memperoleh izin dan memenuhi persyaratan etik dari Komisi Etik Penelitian Kesehatan (KEPK) FKUH – RSPTN UH – RSUP Dr. Wahidin Sudirohusodo Makassar.

Alat dan Bahan

Alat-alat yang digunakan adalah *smoke chamber*, *smoke pump*, dan spektrofotometer UV-Vis. Bahan-bahan yang digunakan adalah dehydroepiandrosterone bubuk (Avanti), rokok kretek dengan kandungan nikotin 2.3 mg dan tar 39 mg, CMC 0.5%, 1,1,3,3-tetramethoxypropane (TMP) (Aldrich), *thiobarbiturate acid* (TBA) (Sigma-Aldrich), *trichloroacetic acid* (TCA) (Merck).

Pengumpulan Data

Tikus Wistar dibagi dalam 3 kelompok masing-masing terdiri atas 7 sampel. Kelompok I (KN-14) yaitu kontrol negatif yang diberi paparan asap rokok selama 14 hari. Kelompok II (DHEA-1) yaitu diberi suplementasi DHEA dosis 15 mg/kgBB dan paparan asap rokok selama 14 hari. Kelompok III (DHEA-2) yaitu diberi suplementasi DHEA dosis 30 mg/kgBB dan paparan asap rokok selama 14 hari. Pemberian DHEA dilakukan 30 menit sebelum pemaparan asap rokok secara oral menggunakan kanula dan lama paparan asap rokok sekitar 25-40 menit yang setara dengan 4 batang rokok/hari. Rokok yang digunakan merupakan rokok kretek dengan kandungan nikotin sebanak 2.3 mg dan tar sebanyak 39 mg. Setelah 14 hari masa eksperimen, dilakukan pembedahan untuk pengambilan organ paru kanan untuk pemeriksaan kadar MDA paru menggunakan metode *thiobarbituric acid reactive substances* (TBARs) yang diukur dengan spekrofotometer UV-Vis dan organ paru kiri untuk pemeriksaan histopatologi paru. Parameter kerusakan

histopatologi paru meliputi hemoragik, edema, sel-sel radang, penebalan septa, pelebaran alveoli, dan granuloma.

Pembuatan suspensi DHEA

Suspensi DHEA dibuat dalam dua dosis berbeda sesuai dengan perhitungan konversi yaitu dosis pertama 0.030 gram dan dosis kedua 0.060 gram yang didispersikan dengan larutan koloidal CMC 0.5% sebanyak 20 mL.

Analisis Kadar MDA

Organ paru tikus ditimbang sebanyak 0,4 gram lalu ditambahkan PBS sebanyak ± 2000 µl dan digerus hingga halus kemudian disentrifugasi dengan kecepatam 3000 rpm selama 10 menit. Supernatan diambil menggunakan mikropipet sebanyak 500 µl kemudian dimasukkan di tabung vacutainer lalu ditambahkan TCA 10% dan TBA 1% masing-masing sebanyak 1000 µl dan dihomogenkan. Mulut tabung ditutup rapat dengan aluminium foil. Selanjutnya dipanaskan dalam penangas air dengan suhu 90^0C selama 30 menit. Setelah itu didinginkan pada suhu ruang, lalu disetrifugasi kedua dengan kecepatan 3000 rpm selama 10 menit. Supernatan diambil dan dimasukkan ke dalam tabung vacutainer kemudian diukur absorbansinya menggunakan spektrofotometer UV-Vis pada panjang gelombang 532 nm.

Pemeriksaan Histopatologi

Paru-paru tikus dibilas dengan larutan saline, dilanjutkan fiksasi formalin 10%. Jaringan yang difiksasi diletakkan dalam parafin dan dipotong menjadi beberapa bagian (tiap bagian memiliki ketebalan 5 µm). Setiap bagian diwarnai dengan hematoksilin dan eosin (H&E). Pengamatan mikroskopis dilakukan dengan menggunakan mikroskop. Pada mikroskop diamati adanya kerusakan paru-paru berdasarkan skor derajat kerusakan meliputi hemoragik, edema, sel-sel radang, penebalan septa, pelebaran alveoli, dan granuloma.

Analisis Data

Data diolah menggunkan *Statistical Product of Social Science* (SPSS) versi 25.0. Data yang terdistribusi normal dan homogen menggunakan uji *One-Way ANOVA* dilanjukan dengan uji *Post Hoc Tukey*. Data yang tidak terdistribusi normal menggunakan uji *Kruskal Wallis*. Hasil dinyatakan signifikan jika $p < 0.05$.

HASIL DAN PEMBAHASAN

Analisis Kadar MDA Paru

Berdasarkan hasil pengukuran nilai absorbansi dari seri konsentrasi larutan baku diperoleh kurva baku MDA dengan persamaan linear $y = 0.9558x + 0.3465$ yang disajikan pada bagan 1.

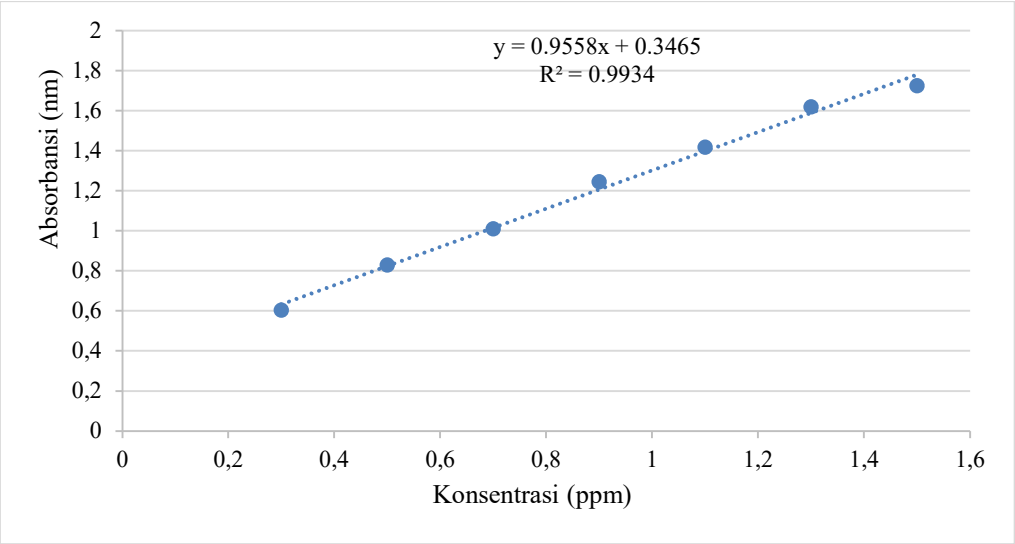

Bagan 1. Kurva Baku Malondialdehyde

Analisis perbandingan nilai kadar MDA paru tiap kelompok setelah pemberian DHEA dosis 15 mg/kg BB dan 30 mg/kg BB disajikan pada bagan 2.

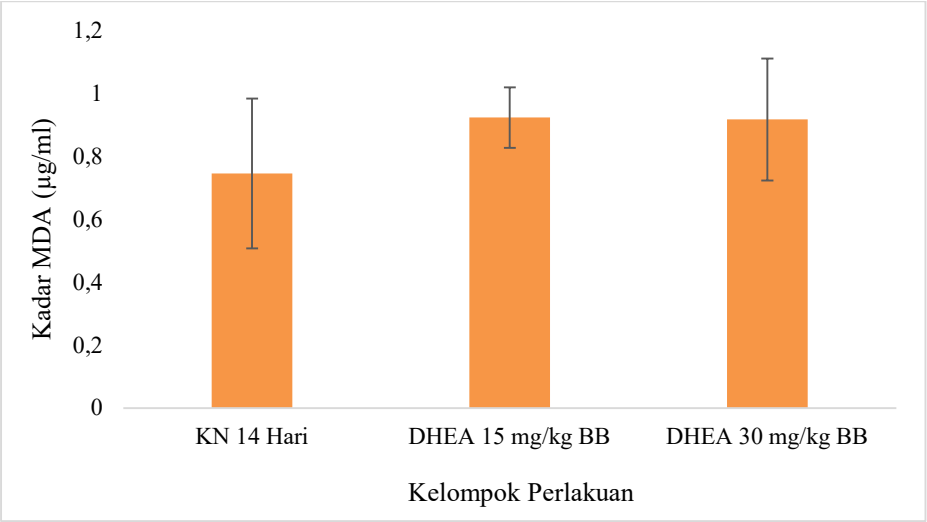

Bagan 2. Rata-rata kadar MDA paru setelah pemberian DHEA dosis 15 mg/kg BB dan dosis 30 mg/kg BB

Pada bagan 2 menunjukkan bahwa rata-rata nilai kadar MDA paru tertinggi ditunjukkan pada kelompok DHEA-15 sebesar 0.923 ± 0.096 µg/ml dan untuk DHEA-30 memiliki rata-rata nilai kadar MDA paru yaitu 0.917 ± 0.194 µg/ml. Adapun rata-rata nilai kadar MDA paru-paru terendah ditunjukkan pada kelompok KN-14 hari sebesar 0.746 ± 0.238 µg/ml. Meskipun demikian, berdasarkan hasil analisis statistik dengan uji *Analisis of Variance* (ANOVA) antar kelompok menunjukkan nilai $p = 0.177$ ($p>0.05$) yang berarti tidak ada perbedaan yang signifikan terhadap kadar MDA paru setelah pemberian suplementasi DHEA (dosis 15 mg/kg BB dan 30 mg/kg BB) dengan kelompok kontrol negatif. Hal ini menunjukkan bahwa suplementasi DHEA tidak mempengaruhi secara

signifikan terhadap kadar MDA paru pada tikus yang diberi paparan asap rokok. Namun perlu diperlihatkan bahwa terjadi sedikit peningkatan kadar MDA paru pada kelompok DHEA dibandingkan dengan kelompok kontrol negatif.

Malondialdehyde (MDA) adalah salah satu produk akhir dari peroksidasi lipid dan telah banyak diteliti sebagai biomarker stess oksidatif. MDA terbentuk dari kerusakan membran sel akibat adanya ROS pada fase stress oksidatif. Akumulasi radikal bebas eksogen yang tinggi dari rokok dan radikal bebas endogen menyebabkan kondisi stress oksidatif hingga terjadinya peroksidasi lipid. Tingginya kadar MDA dipengaruhi oleh peroksidasi lipid yang secara tidak langsung menunjukkan tingginya jumlah radikal bebas dan menunjukkan adanya proses oksidasi dalam membrane sel (Turcu *et al*., 2022).

Penelitian yang dilakukan oleh Abdelazeim *et al*. (2020) menunjukkan bahwa pemberian DHEA secara eksogen dapat memberikan efek ganda baik bersifat antioksidan maupun pro-oksidan. Banyak penelitian telah melaporkan bahwa DHEA memiliki efek antioksidan dalam berbagai percobaan stres oksidatif akut dan kronis. Namun, pemberian DHEA secara eksogen dapat memberikan efek ganda baik bersifat antioksidan maupun pro-oksidan, tergantung pada dosis yang diberikan dan jaringan spesifik (Ding *et al*., 2017). Gallo *et al*. (1999) juga melaporkan bahwa konsentrasi DHEA yang sedikit lebih tinggi menunjukkan aktivitas pro-oksidan, sehingga kemungkinan DHEA pada dosis yang lebih tinggi menunjukkan sifat pro-oksidan. Hal ini menyebabkan meningkatnya kadar MDA pada tikus yang terpapar asap rokok setelah diberi suplementasi DHEA dengan dosis tinggi yaitu 15 mg/kg BB dan dosis 30 mg/kg BB, sehingga DHEA bersifat pro-oksidan karena tidak mampu menurunkan kadar MDA paru akibat paparan asap rokok.

Pada penelitian yang dilakukan oleh Gallo *et al*. (1999) pada sel hati melaporkan bahwa DHEA menunjukkan dua efek berlawanan pada peroksidasi lipid tergantung konsentrasinya, dapat bertindak baik untuk membatasi atau menginduksi stress oksidatif. Pada konsentrasi 0,1 µmol/L sedikit lebih tinggi daripada yang ditemukan di jaringan manusia, DHEA dapat melindungi sel hati terhadap proksidasi lipid dan kematian sel yang disebabkan oleh kumena. Sebaliknya pada konsentrasi farmakologis (10-50 µmol/L) DHEA memberikan efek pro-oksidan yang menyebabkan peroksidasi lipid meningkat dan kematian sel. Hal ini menunjukkan bahwa peningkatan peroksidasi lipid terjadi ketika DHEA diberikan dengan dosis farmakologis. Sementara pada konsentrasi 0,1-0,5 µmol/L, DHEA memberikan efek antioksidan dalam melindungi perisit kapiler retina sapi terhadap toksisitas glukosa dan lipoprotein densitas rendah manusia (LDL) terhadap peroksidasi yang disebabkan oleh radiolisis campuran etanol air. Efek pro-oksidan tergantung pada proliferasi peroksisom, yang memungkinkan DHEA memodifikasi komposisi atau struktur membran lipid, sehingga membuat sel lebih tahan terhadap stres oksidatif.

Analisis Histopatologi Paru

Hasil skoring parameter kerusakan histopatologi paru pada kelompok perlakuan disajikan pada bagan 3.

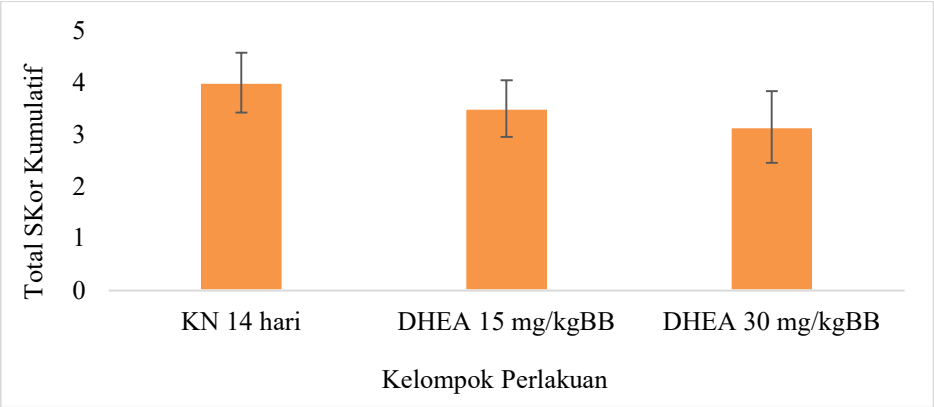

Bagan 3. Rata-rata total skor kumulatif kerusakan histopatologi paru pada kelompok perlakuan setelah pemberian suplementasi DHEA

Bagan 3 menunjukkan bahwa rata-rata total skor kumulatif kerusakan histopatologi paling tinggi yaitu kelompok KN-14 hari sebesar 4.0 ± 0.6. Pada kelompok DHEA dosis 15 mg/kgBB memiliki rata-rata total skor kumulatif kerusakan histopatologi paru sebesar 3.5 ± 0.5. Pada kelompok DHEA dosis 30 mg/kgBB memiliki rata-rata total skor kumulatif kerusakan histopatologi paru sebesar 3.1 ± 0.7. Berdasarkan hasil analisis statistik dengan uji *Kruskal Wallis* diperoleh nilai p = 0.068 (p > 0.05) yang berarti tidak ada perbedaan yang signifikan terhadap gambaran histopatologi paru setelah pemberian DHEA dengan dosis 15 mg/kg BB dan dosis 30 mg/kg BB. Gambaran histopatologi paru-paru pada pada kelompok perlakuan disajikan pada gambar 1.

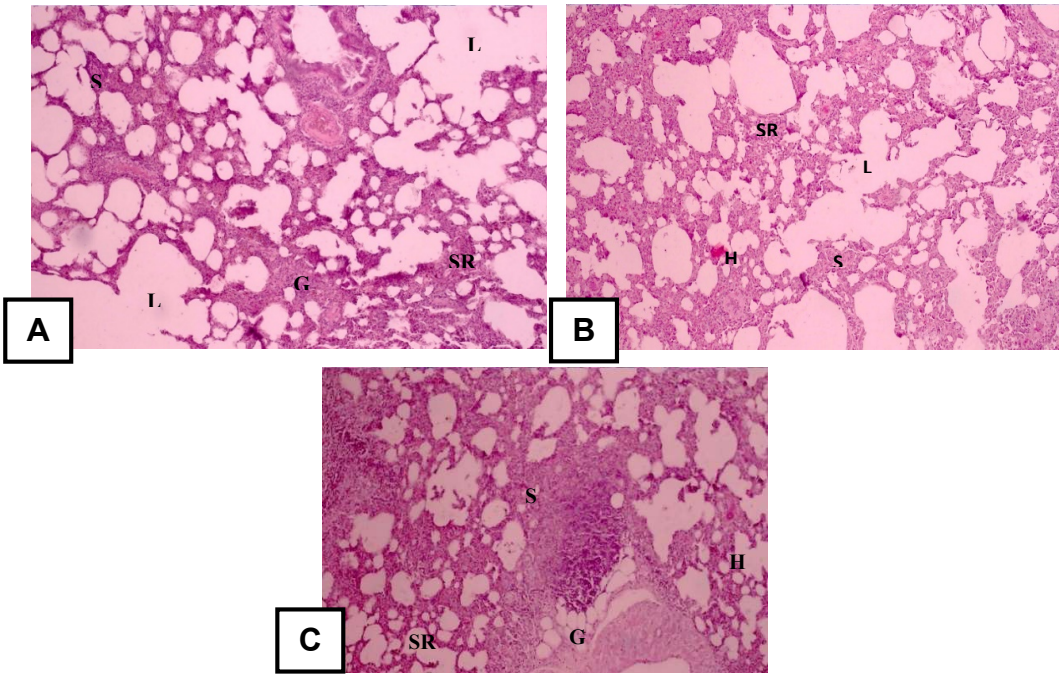

Gambar 1. (A) kelompok I, kontrol negatif yang diberikan paparan asap rokok 14 hari, (B) kelompok II yang diberikan DHEA dosis 15 mg/kgBB dan paparan asap rokok, (C) kelompok III yang diberikan DHEA dosis 30 mg/kgBB dan paparan asap rokok. Hemoragik (H), sel-sel radang (SR), penebalan septa (S), pelebaran alveoli (L), granuloma (G).

Asap rokok merupakan sumber ROS seperti anion superoksida, radikal hidroksin, hidrogen peroksida dan ion logam. ROS yang bertanggung jawab atas cedera dan peradangan sel. Paru-paru merupakan organ utama yang terpapar asap rokok. Banyak penelitian menunjukkan bahwa nikotin menginduksi respon inflamasi di paru-paru (Hossain *et al*., 2021). Nikotin dalam rokok dapat menyebabkan stress oksidatif. Semakin banyak senyawa radikal bebas yang masuk ke dalam tubuh akan menyebabkan ketidakseimbangan antara senyawa radikal bebas dan antioksidan dalam tubuh sehingga memicu terjadinya stres oksidatif.

Nikotin dalam rokok juga akan bekerja menghambat proses asetilkolinerase pada organ pulmo sehingga menyebabkan terjadinya akumulasi asetilkolin yang merangsang bronkus untuk berkontriksi dan menyebabkan destruksi pada dinding saluran pernafasan. Destruksi dinding saluran pernafasan akan meningkatkan cairan sitoplasma pada insterstitial atau seluruh tubuh sehingga memicu terjadi oedema pada lumen alveoli. Oedema yang terjadi pada alveoli menyebabkan pelebaran pada lumen alveoli (Lanzetti *et al*., 2011).

KESIMPULAN

Pemberian suplementasi DHEA dosis 15 mg/kgBB dan 30 mg/kgBB pada tikus Wistar yang terpapar asap rokok cenderung bersifat pro-oksidan, yang menunjukkan peningkatan kadar *malondialdehyde* setelah pemberian DHEA, tetapi kemungkinan memiliki potensi memperbaiki kerusakan histopatologi paru-paru akibat paparan asap rokok. Diperlukan penelitian lebih lanjut untuk memperoleh dosis DHEA sebagai antioksidan dan peran DHEA dalam mekanisme perbaikan kerusakan jaringan paru akibat paparan asap rokok.

DAFTAR PUSTAKA

Abdelazeim, S. A., Shehata, N. I., & Aly, H. F. (2020). Amelioration of oxidative stress - mediated apoptosis in copper oxide nanoparticles - induced liver injury in rats by potent antioxidants. *Scientific Reports*, *0123456789*, 1–14. https://doi.org/10.1038/s41598-020-67784-y

Becerra-diaz, M., Song, M., & Heller, N. (2020). *Androgen and Androgen Receptors as Regulators of Monocyte and Macrophage Biology in the Healthy and Diseased Lung*. *11*(August), 1–22. https://doi.org/10.3389/fimmu.2020.01698

Carlos, S. P. De, Dias, A. S., Alberto, L., Júnior, F., Patricio, P. D., Graciano, T., Nesi, R. T., Valença, S., Meira, A., Chiappa, G., Jr, G. C., Souza, C. T. De, & Rogério, G. (2014). *Original Article*. *40*(July), 411–420.

Ding, X., Yu, L., Ge, C., & Ma, H. (2017). Protective effect of DHEA on hydrogen peroxide-induced oxidative damage and apoptosis in primary rat Leydig cells. *Oncotarget*, *8*(10), 16158–16169. https://doi.org/10.18632/oncotarget.15300

Firi, H., Aman, I. G. M., Ngurah, G., & Pinatih, I. (2019). *Administration of broccoli*

extract (Brassica oleracea var . italica) inhibited the increase of malondialdehyde level and the decrease of aortic endothelial cells in male wistar rats (Rattus norvegicus) exposed by cigarette smoke. *March*, 20–23.

Hossain, S., Sarkar, M., Bhowmick, S., Hussain, J., Hasan, M., & Uddin, B. (2021). *African Journal of Biological Sciences Acute cigarette smoke exposure induces oxidative damage and inflammation in Wistar rats : impact on lungs and erythrocytes*. *3*(October 2020), 120–128. https://doi.org/10.33472/AFJBS.3.1.2021.120-128

Joshi, B., Singh, S., Sharma, P., Mohapatra, T., & Kumar, P. (2020). Effect of Cigarette Smoking on Selected Antioxidant Enzymes and Oxidative Stress Biomarkers. *Journal of Clinical and Diagnostic Research*, 19–23. https://doi.org/10.7860/jcdr/2020/45948.14138

Kouti, B., Al-diwan, M., & Sawad, A. A. (2019). *The Protective Role of CoQ10 and DHEA and Their combination on CCl4 Induced Liver Injury In Adult Male Rats (Rattus norvegicus) The Protective Role of CoQ10 and DHEA and Their combination on CCl 4 Induced Liver Injury In Adult Male Rats (Rattus norvegi*. *10*(December). https://doi.org/10.21608/jbaar.2019.147680

Lanzetti, M., Lopes, A. A., Ferreira, T. S., De Moura, R. S., Resende, A. C., Porto, L. C., & Valenca, S. S. (2011). Mate tea ameliorates emphysema in cigarette smoke-exposed mice. *Experimental Lung Research*, *37*(4), 246–257. https://doi.org/10.3109/01902148.2010.535092

Oakes, J. M., Xu, J., Morris, T. M., Fried, N. D., Pearson, C. S., Lobell, T. D., Gilpin, N. W., Lazartigues, E., Gardner, J. D., & Yue, X. (2020). *Effects of Chronic Nicotine Inhalation on Systemic and Pulmonary Blood Pressure and Right Ventricular Remodeling in Mice*. 1–10. https://doi.org/10.1161/HYPERTENSIONAHA.119.14608

Pesce, G., Triebner, K., van der Plaat, D. A., Courbon, D., Hustad, S., Sigsgaard, T., Nowak, D., Heinrich, J., Anto, J. M., Dorado-Arenas, S., Martinez-Moratalla, J., Gullon-Blanco, J. A., Sanchez-Ramos, J. L., Raherison, C., Pin, I., Demoly, P., Gislason, T., Torén, K., Forsberg, B., … Leynaert, B. (2020). Low serum DHEA-S is associated with impaired lung function in women. *EClinicalMedicine*, *23*. https://doi.org/10.1016/j.eclinm.2020.100389

Turcu, V., Wild, P., Hemmendinger, M., Sauvain, J., Bergamaschi, E., Hopf, N. B., & Canu, I. G. (2022). *Towards Reference Values for Malondialdehyde on Exhaled Breath Condensate : A Systematic Literature Review and*.

Zein, J., Gaston, B., Bazeley, P., Deboer, M. D., Igo, R. P., Bleecker, E. R., Meyers, D., Busse, W. W., Calhoun, W. J., Ortega, V., Hawkins, G. A., Castro, M., Fan, K., Fahy, J. V, Fitzpatrick, A. M., Israel, E., Jarjour, N. N., Levy, B., Mauger, D. T., … Sharifi, N. (2020). *HSD3B1 genotype identifies glucocorticoid responsiveness in severe asthma*. *117*(4), 2187–2193. https://doi.org/10.1073/pnas.1918819117