Gambaran Histologi Insang Ikan Mas Koki (*Carassius auratus*) yang Terinfeksi Ektoparasit *Argulus* sp.

Najda Rifqiyati
M. Ja'far Luthfi
Atika Nurul Miftah

Abstrak. *Ikan mas fantail (Carassius auratus) digemari oleh penggemar ikan. Budidaya ikan mas fantail perlu diwaspadai karena rentan terhadap parasit, terutama Ectoparasite. Ectoparasite yang menyerang insang dapat menyebabkan kematian akut. Penelitian ini mencoba membandingkan struktur histologi kerusakan insang ikan mas fantail (Carassius auratus) yang diserang oleh Argulus sp. Terlihat dari saat infeksi dan untuk melihat berapa lama infeksi Argulus sp. yang menyebabkan kerusakan pada insang. Penelitian dimulai dari Maret-April 2016 di Dinas Perikanan Cangkringan, Sleman dan laboratorium kedokteran hewan UGM. Penelitian ini menggunakan infeksi buatan. Kumpulan sampel ikan dimulai dari nol hari (tidak terinfeksi), 1, 2 dan 3. Parameter yang diamati adalah perubahan makroskopik yang meliputi gejala klinis, perubahan morfologi tubuh ikan dan insang berubah. Selain itu, perubahan struktur insang histologi harus membandingkan tingkat kerusakan pada pembuatan preparat. Hasil penelitian menunjukkan adanya perubahan makroskopis sebagai gejala klinis ikan seperti berenang pasif, nafsu makan turun dan selalu menggosok tubuh pada akuarium. Perubahan tubuh morfologi ikan sebagai sirip busuk, luka pada kulit dan berkembangnya parasit sekunder pada ikan kulit. Sebagai insang makroskopis juga berwarna kehitaman. Perubahan struktur insang histologi yang terinfeksi oleh Argulus sp. adalah hiperplasia, kemacetan dan nekrosis. Pada hari pertama hiperplasia dan nekrosis, hari ke 2 dan 3 mengalami hiperplasia, kemacetan dan nekrosis dengan tingkat keparahan tertinggi pada hari ke 3. Faktor lingkungan seperti DO, pH, dan suhu tidak berubah selama 3 hari percobaan dan tidak berpengaruh pada Argulus sp. infeksi pada insang ikan mas.*
Kata kunci: *Argulus sp., ektoparasit, ikan mas fantail (Carassius auratus), histologi, insang.*

Pendahuluan

Usaha perikanan di Indonesia saat ini berkembang dengan sangat pesat terutama pada bidang budidaya ikan, baik dalam sektor ikan hias maupun ikan konsumsi (Lingga dan Susanto, 2003). Perairan air tawar yang sangat luas di Indonesia berpotensi besar untuk usaha berbagai macam ikan hias air tawar. Dewasa ini, ikan hias air tawar merupakan salah satu usaha alternatif yang menguntungkan sehingga banyak diminati oleh masyarakat. Salah satu ikan yang paling populer dan banyak diminati oleh kalangan penggemar ikan adalah ikan mas koki, karena mempunyai bentuk tubuh yang unik serta mempunyai warna yang cerah (Effendi, 1993). Harga ikan mas koki terbilang lebih stabil dibandingkan dengan ikan hias lain dan ikan konsumsi. Saat ini harga ikan mas koki cukup bervariasi, mas koki usia 7-9 bulan Rp 100-200 ribu/ekor dan mas koki kontes usia 7-9 bulan bisa mencapai Rp 500 ribu-1 juta/ekor. *Argulus* sp. merupakan salah satu jenis ektoparasit yang sering menyerang dalam kegiatan budidaya baik air tawar maupun air laut. *Argulus sp.* menyerang pada bagian sirip, kulit, insang dan seluruh bagian luar tubuh inang. *Argulus* sp.

BIONATURE

ISSN 1411 - 4720

Abstract. *Fantail goldfish (Carassius auratus) was interested in the fans fish.The cultivation of fantail goldfish needs to vigilance against the parasite, especially Ectoparasite. Ectoparasite that attacks gills can cause death acute. This research attempts to compare structure histology damage gills of fantail goldfish (Carassius auratus) that was attacked by Argulus sp. seen from the time of infection and to see how long infection of Argulus sp. which causes damage on the gills. The research started from March-April 2016 at Department of Cangkringan Fisheries, Sleman and veterinary medicine laboratory of UGM. The research had been used of the artificial infection. The collection of the fish sample start from zero days (not infected), 1st, 2nd, and 3rd. the parameter that observed is the changes of macroscopic which includes clinical symptoms, the change of morphological body of the fish and gills change. In addition, the change of structure gills histology had to compare the level of damage to the making of prepared. The research result showed the change of macroscopic as symptoms clinical of the fish like passive swimming, appetite down and always rubbed the body at the aquarium. The change of morphological body of the fish as foul fins, injury of the skin and the growing of secondary parasite on the skin fish. As macroscopic gills also rose-colored blackish. The change of structure gills histology which infected by Argulus sp. is hyperplasia, congestion, and necrosis. On the first day of hyperplasia and necrosis, day 2 and 3 experienced hyperplasias, congestion, and necrosis with the highest severity on day 3. Environmental factors such as DO, pH, and temperature were unchanged for 3 days of trial and had no effect on Argulus sp. infection in the gills of the goldfish.*
Keywords: *Argulus sp., ectoparasite, fantail goldfish (carassius auratus), histology, gills.*

Najda Rifqiyati
Universitas Islam Negeri Sunan Kalijaga
Indonesia

M. Ja'far Luthfi
Universitas Islam Negeri Sunan Kalijaga
Indonesia

Atika Nurul Miftah
Universitas Islam Negeri Sunan Kalijaga
Indonesia

 ISSN 1411 – 4720

merupakan ancaman yang sangat serius bagi kesehatan ikan, karena dapat menyebabkan mortalitas yang tinggi. Ikan yang terinfeksi biasanya terdapat bercak perdarahan dan kulit terjadi pembengkakan di sekitar insang atau sirip serta dapat menimbulkan infeksi sekunder (Yildiz dan Kumantas, 2002). Lebih lanjut Partasasmita (1978) mengemukakan bahwa *Argulus* sp. itu dapat merusak dan merobek bagian jaringan dalam yang akhirnya mensekresikan dan memasukkan racun sitolitik dalam darah. konsumen pada umumnya masih awam dengan bahaya yang ditimbulkan ektoparasit pada insang. Ektoparasit dapat menyebabkan kematian akut tanpa menunjukkan gejala terlebih dahulu. Pemeriksaan secara histologi merupakan pendukung dari suatu diagnosa dan dapat menjadi pemeriksaan doagnosa utama dari suatu penyakit dengan ditemukannya perubahan sel atau jaringan yang spesifik pada penyakit tertentu. Selain itu, melihat gambaran histologi merupakan pemeriksaan lanjutan dari penyakit parasite ada insang ikan, karena perubahan yang terjadi sering diakibatkan perubahan lingkungan (air pemeliharan ikan) yang terjadi secara ekstrem (Hossain *et al,* 2007). Berdasarkan latar belakang diatas maka perlu dilakukan pemeriksaan gambaran histologi insang mas koki untuk mengetahui perubahan.

Metode Penelitian

Alat dan Bahan

Penelitian ini dilakukan di Balai Perikanan Cangkringan Sleman untuk uji faktor lingkungan dan pengambilan sampel insang ikan mas koki yang terinfeksi *Argulus* sp., sedangkan untuk pembuatan preparat histologi dilakukan di laboratorium kedokteran hewan UGM. Alat yang digunakan pada penelitian ini adalah akuarium, penggaris, termometer skala 0- 100^0 C, DO meter, pH paper, cawan petri, botol flakon, pinset dan gunting. Bahan yang digunakan adalah sampel air kolam, sampel ikan mas koki, insang ikan mas koki dan *Argulus sp.*

Prosedur Kerja

Rancangan percobaan dari penelitian ini menggunakan benih ikan mas koki sebanyak 12 ekor yang telah diaklimatisasi selama 24 jam di masukkan ke dalam 4 akuarium uji. Diinfeksi dengan cara infeksi buatan, yaitu dengan menambahkan 20 ekor *Argulus* sp. pada masing-masing akuarium. Sebelum sampel organ diambil, dilakukan pengamatan makroskopis yang meliputi gejala klinis, perubahan morfologi pada ikan dan perubahan pada insang. Selanjutnya organ insang yang akan dibuat preparat histologi diambil dan difiksasi dengan formalin 10 %. Pembuatan preparat histologi menggunakan metode parafin dengan pewarnaan Hematosilin-Eosin.

Hasil dan Pembahasan

Gejala Klinis

Ektoparasit *Argulus* sp. menyerang insang ikan mas koki dengan menghisap darah, sehingga menyebabkan ikan stres dan terjadi perubahan tingkah laku pada ikan mas koki tersebut. Perubahan tingkah laku tersebut antara lain adalah berenang pasif dan selera makan menjadi turun. Ikan yang diinfeksi *Argulus* sp. akan menunjukkan gerakan tubuh yang tidak normal seperti menggosok- gosokan tubuh pada akuarium. Hasil pengamatan tingkah laku ikan sebagai kontrol atau tidak diinfeksi *Argulus* sp. menunjukkan gerakan tubuh yang normal dengan nafsu makan yang tetap. Permukaan tubuh ikan tersebut sehat tanpa terdapat luka, baik pada permukaan tubuh maupun sirip ikan. Ikan yang insangnya terinfeksi pada hari pertama menunjukkan gerakan tidak aktif berenang, sering berada di dasar perairan dan nafsu makan berkurang. Insangnya berwarna merah kehitaman serta terdapat jamur berwarna putih. Ikan yang terinfeksi pada hari kedua menunjukkan kondisi tubuh yang sudah mulai tidak sehat. Ikan berenang miring dan sering menggosok-gosokkan badan pada dinding akuarium, terjadi pendarahan pada insang. Tubuh ikan terdapat luka serta sisik ikan banyak yang terkelupas. Hari ketiga infeksi, ikan mas koki mengalami

kematian dengan insang berwarna merah kehitaman, serta banyak parasit sekunder yang tumbuh di bagian badan seperti jamur. Gejala klinis yang terjadi pada infeksi hari pertama, kedua, dan ketiga hampir sama yaitu terjadi pendarahan pada sirip ekor, terjadi pendarahan pada insang.

Gambaran Histologi Insang Ikan Mas Koki

Berdasarkan pengamatan, perubahan struktur histologi yang ditemukan di organ insang yaitu hiperplasia, nekrosis dan kongesti serta tingkatan jumlah parasit sekunder yang terdapat dalam insang. Hubungan antara infeksi *Argulus* sp. dan keberadaan parasit sekunder dapat dikatakan berkaitan erat, hal tersebut dapat diakibatkan adanya interaksi antara satu parasit dan parasit lainnya. Infeksi *Argulus* sp. pada insang ikan mas koki akan menimbulkan luka yang dapat memicu munculnya parasit sekunder.

Kerusakan struktur insang pada ikan sangat berpengaruh terhadap pengaturan osmosis sehingga proses pernafasan dan osmoregulasi ikan terganggu. Berdasarkan hasil pengamatan tingkat keparahan insang infeksi hari pertama, kedua, dan ketiga kerusakan sel insang ditandai dengan adanya kerusakan paling besar yaitu kongesti selanjutnya disusul dengan kerusakan lainnya yaitu edema, hiperplasia, nekrosis hingga fusi lamella.

Hasil pengamatan struktur histologi insang ikan mas koki dengan infeksi *Argulus* sp. yang dibandingkan tingkat keparahannya per hari terlihat telah terjadi kerusakan pada lamella sekunder. Kerusakan meningkat dari tingkat yang ringan hingga tingkat yang berat sesuai lamanya infeksi *Argulus* sp. dalam jaringan insang. Tingkat kerusakan yang terjadi mulai dari yang paling ringan yaitu edema hingga hiperplasia yang dialami oleh seluruh lamella sekunder.

Insang normal, bagian-bagian dari struktur insang yang normal masih terlihat lengkap belum mengalami kerusakan. Insang yang normal dari ikan mas koki terlihat pada satu lembar insang terdiri dari beberapa lamella primer. Satu lamella primer terdiri dari beberapa lamella sekunder (Gambar 1). Insang ikan yang sehat hanya terdiri dari dua atau tiga lapis epitel yang rata dan terletak di membran basal. Parasit sekunder juga tidak ditemukan dalam insang.

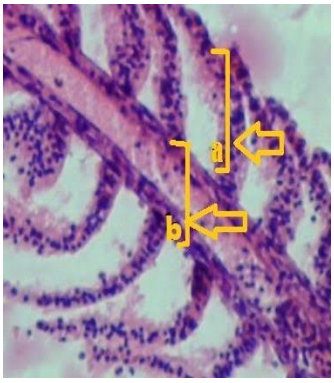

Gambar 1. Struktur histologi insang ikan mas koki yang tidak terinfeksi (hari ke-0). perbesaran 40x10, pewarnaan HE. a) lamela sekunder, b) lamela primer.

Histologi insang ikan mas koki yang terinfeksi *Argulus* sp. pada hari pertama mengalami hiperplasia dan nekrosis. Pertumbuhan parasit sekunder juga masih bisa dihitung atau masih sedikit (Gambar 2). Hiperplasia terjadi karena banyaknya sel yang mengalami kerusakan. Keberadaan parasit pada lamela sekunder menjadi faktor utama yang mengakibatkan hiperplasia. Menurut Wahid (2009) luka bekas infeksi *Argulus* sp. tersebut akan banyak ditumbuhi oleh parasit sekunder karena salah satu sifat parasit sekunder adalah dapat mencerna hemoglobin dan gelatin yang terdapat pada insang yang luka pasca infeksi *Argulus* sp.

ISSN 1411 – 4720

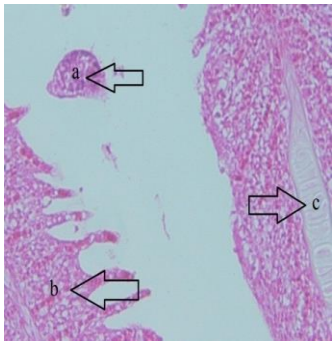

Gambar 2. Struktur histologi insang ikan mas koki infeksi hari ke-1. perbesaran 40x10, pewarnaan HE. a) parasit sekunder, b) hiperplasia, c) nekrosis.

Menurut Handajani dan Samsundari (2005) parasit sekunder yang muncul pada luka akibat infeksi ektoparasit *Argulus* sp. kebanyakan adalah dari genus *Aeromonas*, *Pseudomonas*, dan *Flexibacter*. Selain itu juga terdapat jamur seperti *Saprolegnia* sp dan *Achylya* sp sehingga dapat menyebaban kematian massal pada ikan. Hal ini terjadi karena infeksi *Argulus* sp. yang menyerang ikan mas koki menimbulkan bekas luka akibat alat penghisap dari *Argulus* sp. yang kemudian akan timbul ulcer atau yang biasa disebut dengan luka. Pendarahan dan kerusakan jaringan pada organ insang ikan yang terserang *Argulus* sp. tersebut akan terjadi dalam jangka waktu yang sangat cepat. Kemudian akan terjadi inflamasi dimana *Argulus* sp. mengeluarkan *simultaneously releasing toxic anticoagulant subtances*yang berfungsi untuk mencegah pembekuan darah pada ikan yang telah dihisapnya (Karvonen *et al*, 1997). Selain itu *Argulus* sp. juga mengeluarkan *digestive enzyme* (enzim pencernaan) ke dalam insang ikan yang diserang sehingga memicu timbulnya bakteri dan parasit sekunder pada luka (Yildiz dan Kumantas, 2002).

Gambar 3. Struktur histologi insang ikan mas koki infeksi hari ke-2. perbesaran 40x10, pewarnaan HE. a) hiperplasia, b) parasit sekunder, c) kongesti, d) nekrosis.

Infeksi hari kedua terlihat sudah terdapat beberapa parasit sekunder yang lebih banyak dibandingkan infeksi hari pertama. Perbedaan histologi insang infeksi hari pertama dan kedua adalah jumlah parasit sekunder yang tumbuh. Kerusakan insang yang terjadi meliputi hiperplasia, nekrosis, dan kongesti (Gambar 3). Menurut Tandjung (1995) hiperplasia yang terjadi pada infeksi hari kedua termasuk dalam tingkat cukup berat (tingkat 3), dimana menyebabkan dua lamella sekunder bersatu. nekrosis yang terjadi pada insang termasuk dalam kategori karyolisis (menghilangnya inti) yang ditandai oleh adanya sebagian besarjaringan inti selnya sudah tidak tampak dan tidak dapat diwarnai atau hilang. Inti sel yang dalam keadaan normal akan menyerap warna biru atau ungu. Prince dan Wilson (2006) menyatakan bahwa nekrosis merupakan sel-sel yang mempunyai aktivitas yang sangat rendah dan akhirnya mengalami kematian sel.

Hari ketiga infeksi, ikan mas koki mengalami kematian dengan insang berwarna merah kehitaman, serta sudah banyak parasit sekunder yang tumbuh di bagian badan seperti jamur.

Infeksi *Argulus* sp. pada hari ketiga mengalami kerusakan yang hampir sama yaitu hiperplasia, nekrosis, dan kongesti (Gambar 4). Insang mengalami edema yang berlanjut mengakibatkan sel-sel mengalami hiperplasia dan semakin lama akan mengalami nekrosis (penyusutan sel). Pembengkakan sel atau edema dapat mengakibatkan sel mudah pecah dan berubah bentuk sehingga akan terjadi degenerasi sel, hal ini dapat menyebabkan ikan kesulitan bernafas. Pada gambar 4 juga terlihat adanya fusi lamella. Hal inilah yang juga merupakan faktor penyebab kematian pada ikan mas koki ini di hari ketiga. Hal ini berbeda kematian ikan lele yang terjadi pada hari ke empat. Eka Putu *et al,* (2013) menyebutkan bahwa lele dumbo pada insangnya terdapat banyak lipatan yang disebut dengan labirin selain itu juga mempunyai gelembung renang yang terletak di dekat punggung. Labirin ini berfungsi menyimpan cadangan O_2 sehingga kemungkinan untuk bertahan hidup lebih besar daripada ikan mas koki yang tidak memiliki labirin.

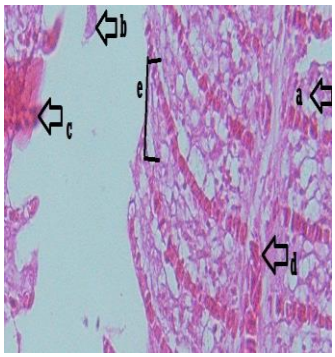

Gambar 4. Struktur histologi ikan mas koki infeksi hari ke-3. perbesaran 40x10, pewarnaan HE. a) hiperplasia, b) parasit sekunder, c) kongesti, d) nekrosis, e) fusi lamella.

Secara histopatologi, menurut Camargo dan Martinez (2007) proses pertahanan insang dari perlekatan parasit dapat mengakibatkan pendarahan. Reaksi pertahanan pada lamela menstimulasi pertumbuhan sel epitel lamela insang yang sangat cepat. Infeksi tersebut mengakibatkan organ insang mengalami iritasi dan mengeluarkan mukus (lendir) sebagai perlindungan terhadap serangan bakteri. Akan tetapi mukus yang dihasilkan justru menutup permukaan lamela insang sehingga pertukaran O_2 dan CO_2 terhambat, akibatnya tidak ada pengikatan oksigen oleh hemoglobin darah. Hal ini menyebabkan transportasi darah ke seluruh tubuh tidak lancar. Sehingga jika dilihat dari pertumbuhan banyaknya parasit sekunder semakin banyak parasit sekunder yang tumbuh dalam insang maka semakin bertambah parah hiperplasia pada insang. Hiperplasia abnormal terjadi pada insang yang terinfeksi *Argulus sp.* hari ketiga, menurut Tandjung (1995) infeksi insang hari ketiga dapat digolongkan pada tingkatan ke-4 yaitu hampir seluruh lamela sekunder mengalami hiperplasia.

Hasil Pengukuran Faktor Lingkungan Hidup Ikan Mas Koki

Pengujian faktor lingkungan pada penelitian ini digunakan sebagai pendukung terhadap hasil pemeriksaan laboratorium tentang struktur histologi insang ikan mas koki yang terinfeksi ektoparasit *Argulus sp.* Hasil pengujian faktor lingkungan menunjukkan bahwa selama penelitian, pengukuran suhu pada air akuarium adalah 30°C. Berdasarkan hal tersebut, suhu air untuk penelitian masih dalam keadaan optimal untuk kehidupan ikan mas koki. Hasil pengujian faktor lingkungan menunjukkan bahwa selama penelitian, pengukuran suhu pada air akuarium adalah 30^0C. Berdasarkan hal tersebut, suhu air untuk penelitian masih dalam keadaan optimal untuk kehidupan ikan mas koki. Hasil pengukuran derajat keasaman (pH) pada setiap akuarium menunjukkan bahwa pH air pada penelitian masih stabil yaitu pada pH 6,8. Kisaran pH dalam penelitian ini masih normal karena sesuai dengan ambang batas pH air yang baik untuk pertumbuhan ikan mas koki yaitu 6,5-7. Pengukuran terhadap kadar oksigen terlarut adalah 6

ISSN 1411 – 4720

mg/L. Ambang batas kadar oksigen terlarut menurut Alabaster dan Loyd (1982) adalah minimal 3 mg/L, sehingga kandungan oksigen terlarut pada penelitian masih sesuai untuk kehidupan ikan.

Kesimpulan

Berdasarkan pembahasan yang telah dilakukan dapat disimpulkan bahwa perbedaan gambaran histologi pada insang ikan mas koki yang terinfeksi *Argulus* sp. adalah insang terlihat normal antara lamela primer dan sekunder dapat dibedakan pada hari 0 (tidak terinfeksi), serta tidak ditemukan parasit sekunder. Infeksi hari pertama, insang sudah mengalami hiperplasia tingkat 2, nekrosis dan terdapat beberapa parasit sekunder. Infeksi hari kedua, insang mengalami nekrosis, hiperplasia tingkat 3 dan kongesti, parasit sekunder sudah bertambah banyak. Infeksi hari ketiga insang mengalami hiperplasia tingkat 4 (abnormal), kongesti dan nekrosis. Parasit sekunder sudah tidak dapat dihitung lagi karena jumlah banyak. Waktu infeksi *Argulus* sp. pada insang menyebabkan kerusakan dimulai pada hari pertama, sedangkan tingkat keparahan infeksi *Argulus* sp. yang dapat menyebabkan kematian menyerang insang ikan mas koki terjadi pada hari ketiga infeksi *Argulus* sp.

Referensi

Alabaster, J.S dan R Loyd. (1982). *Water Quality Criteria for Freshwater Fish Second Edition*. London: Food and Agriculture Organization of United Nations. Butterworths.

Eka Putu, Nyoman E dan Ide Fammy. (2013). Histopatologi Insang Ikan Lele (*Clarias bathracus*) yang Terinfestasi *Dactylogyrus* sp. *Acta Veterania Indosiana.* 1(2), 78-83.

Handajani, A. dan S. Samsundari. (2005). *Parasit dan Penyakit Ikan.* Malang: Muhammadiyah University Press.

Hossain MK, Hossain MD, Rahma MH. (2007). Histopathology of Some Diseased Fihes. *Journal Life Earth Science.* 2(2), 47-50.

Lingga, P. dan H. Susanto. (2003). *Ikan Hias Air Tawar Edisi Revisi*. Jakarta: Penebar Swadaya.

Partasasmita, S. (1978). *Metode Diagnosa dan Epidemilogi Penyakit Ikan Oleh Crustacea dan Protozoa Parasiter Di Dalam Lokakarya Pemberantasan Hama dan Penyakit Ikan*. Bogor: Direktorat Jenderal Perikanan, Lembaga Penelitian Perikanan Darat.

Prince, S.A., Wilson, L.M. (2006). *Patofisiologi Edisi VI Volume 1*. Philadelphia: EGC.

Tandjung, S.D. (1995). *Toksikologi Lingkungan*. Yogyakarta: Gadjah Mada University Press.

Wahid, R. (2009). Isolasi dan Identifikasi Bakteri Gram Negatif Pada Luka Ikan Mas Koki (*Carassius auratus*) Akibat Infestasi Ektoparasit *Argulus* sp. (Skripsi). Surabaya: Universitas Airlangga.

Yildiz, K and A. Kumantas. (2002). *Argulus foliaceus* Infection In a Goldfish (*Carassius auratus*). *Israel Journal of Veterinary Madicine*. 57 (3), 118- 120.

Najda Rifqiyati	S.Si., M.Si, Dosen, Prodi Biologi Fakultas Sains dan Teknologi, Universitas Islam Negeri Sunan Kalijaga, Yogyakarta E-mail: Nada_gusna@yahoo.com
M. Ja'far Luthfi	Ph.D, Dosen, Prodi Biologi Fakultas Sains dan Teknologi, Universitas Islam Negeri Sunan Kalijaga, Yogyakarta E-maiil: jafarluthfi@yahoo.com
Atika Nurul Miftah	S.Si, Prodi Biologi Fakultas Sains dan Teknologi, Universitas Islam Negeri Sunan Kalijaga, Yogyakarta E-mail: atik4rocket@gmail.com